

ADLİ MUAYENE RAPORU  
(Yüzde Sabit İz ve Vücutta Oluşan Diğer İzlerin  
Ceza ve Tazminat Hukuku Bakımından Delillendirilmesi)

Gönderen Makam : ..... Asliye Ceza Mahkemesi

MUAYENE EDİLENİN

Resmî yazı tarihi, no : 05 / 05 / 2019 - ....esas

T.C. Kimlik no : 20210120210

Adı soyadı : Mehmet Yılmaz

Baba adı : Ahmet Yılmaz

Mesleği : Bankacı

Doğum yeri ve tarihi : 05 / 05 / 1965 - Yozgat

Cinsiyeti :  Kadın  Erkek

OLAY

► Bu bölümdeki bilgileri, muayeneye edilen kişinin ifadelerine ve/veya adli dosyaya göre doldurunuz.

ARABA KAZASI

TEM otoyolunda giderken arkadan çarpan araç sebebi ile yüz sınırları içerisinde yaralanma ve buna bağlı olarak kalıcı iz meydana gelmiştir.

DEĞERLENDİRME- SONUÇ

►►

Bir başka sağlık kuruluşuna sevkine  Gerek görülmedi  Gerek görüldü (Gerekçesini aşağıda açıklayınız)  
 Kesin rapor  Durumu bildirir geçici rapor

Yüz sınırları içerisinde yer alan ve kalıcı hale geldiği tespit edilen granülasyon dokusunun (yara izi) YÜBİTA cihazı ile (fotoğraf makinası, 3D tarayıcı, image J yazılımı ve makrolardan oluşan entegre sistem) yüksek çözünürlükte fotoğrafı çekilmek sureti ile 2D görüntüsü alınmış, alınan görüntülerden bahsi geçen programlar yardımı ile yaranın uzunluk, alan ve civar sağlam dokuya nazaran renk tonu farklılığı tespit edilmiş, bilahare sisteme entegre 3D cihazı ile alınan üç boyutlu görüntüler neticesinde yara izinin sağlam cilt yüzeyinden çöküklüğü veya yüksekliği tespit edilmiş, yaranın hacmi hesaplanmıştır. Ekte (2.sayfa-2D değerlendirmesi-3.sayfa-3D değerlendirmesi) analiz sonuçları bulunmaktadır. Elde edilen tüm bu sonuçlar yanında bizzat tarafından, uygun aydınlatmanın olduğu ortamda (yeterli gün ışığı alan odada) 1 metre mesafeden yapılan muayenede vardığım izlenim yanında 1 nolu yara izinin gerek uzunluk, alan ve hacim olarak gerekse civar sağlam doku ile arasında sadece % 13'lük renk tonu farkı göstermesi birlikte değerlendirildiğinde bahsi geçen yara izinin ilk bakışta dikkat çekici nitelikte olmadığı cihetiyle "yüzde sabit iz" olarak **değerlendirilmediği**;

2 nolu yara izi ile civar sağlam doku ile arasında % 16'lık renk tonu saptanmasına rağmen yara izinin uzunluk, alan, hacim ve yüzeye nazaran derinliğinin az olması ve haricen tarafından yapılan değerlendirmede bahsi geçen yara izinin ilk bakışta dikkat çekici nitelikte olmadığı cihetiyle "yüzde sabit iz" olarak **değerlendirilmediği**;

3 nolu yara izinin uzunluk, alan ve hacim olarak küçük olmasına rağmen civar sağlam doku ile arasında % 62'lik renk tonu farkı göstermesi hususu dikkate alındığında bahsi geçen yara izinin ilk bakışta dikkat çekici nitelikte olduğu cihetiyle "yüzde sabit iz" olarak **değerlendirildiği** kanaatimi bildirir rapordur.

MUAYENEYİ YAPAN VE RAPORU DÜZENLEYEN TABİBİN

Adı soyadı : Can Er İmzası :

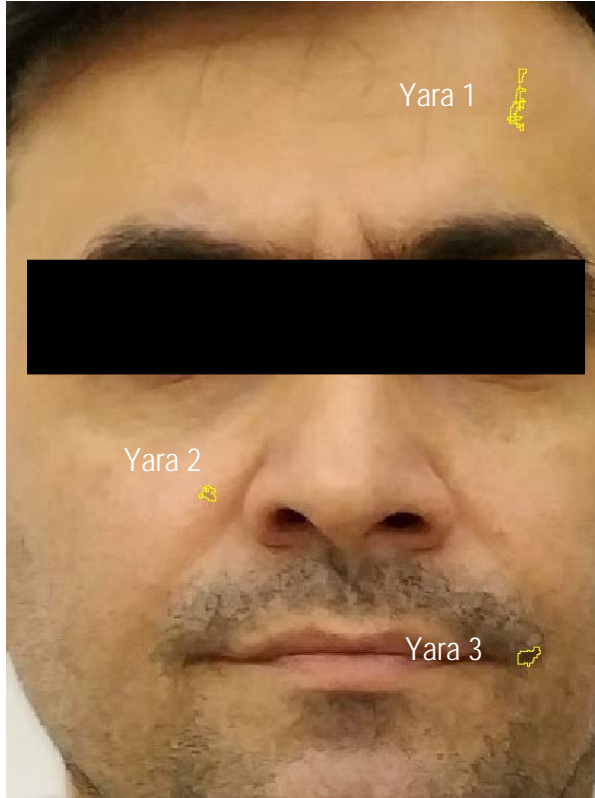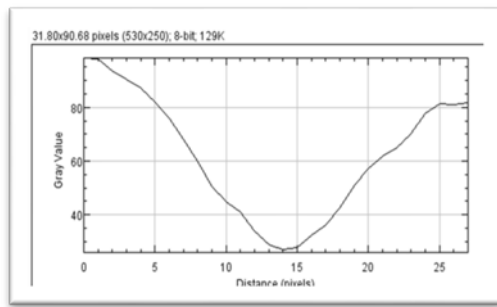
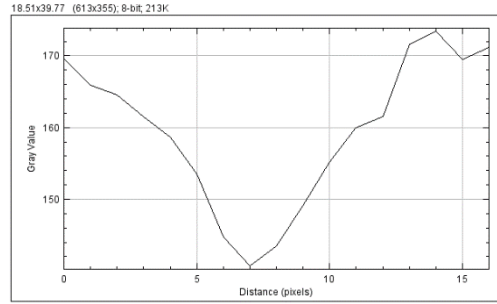
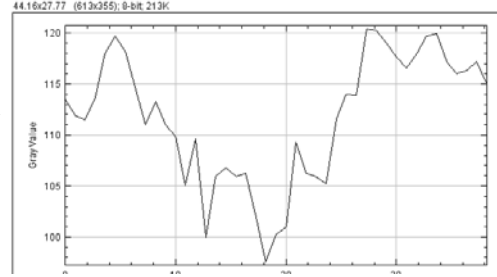
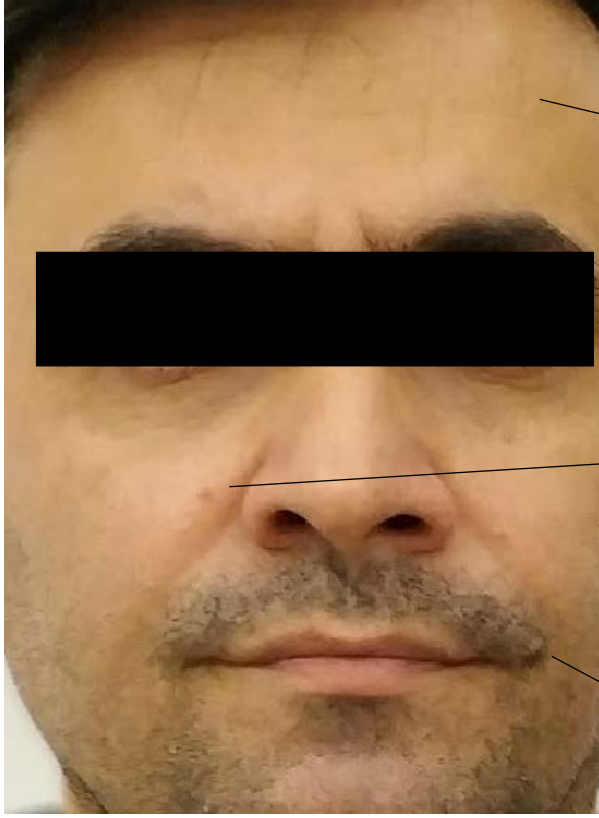Diploma no : 505404505404 Kurum Mührü :

Rapor Tarihi:

**ADLİ MUAYENE RAPORU**  
(Yüzde Sabit İz ve Vücutta Oluşan Diğer İzlerin  
Ceza ve Tazminat Hukuku Bakımından Delillendirilmesi)  
EK FORM: 2 ve 3 Boyutlu Görüntü Analizleri

Muayene edilenin adı soyadı : Mehmet Yılmaz

Rapor tarihi ve no : 05 / 05 / 2019 - 105105105

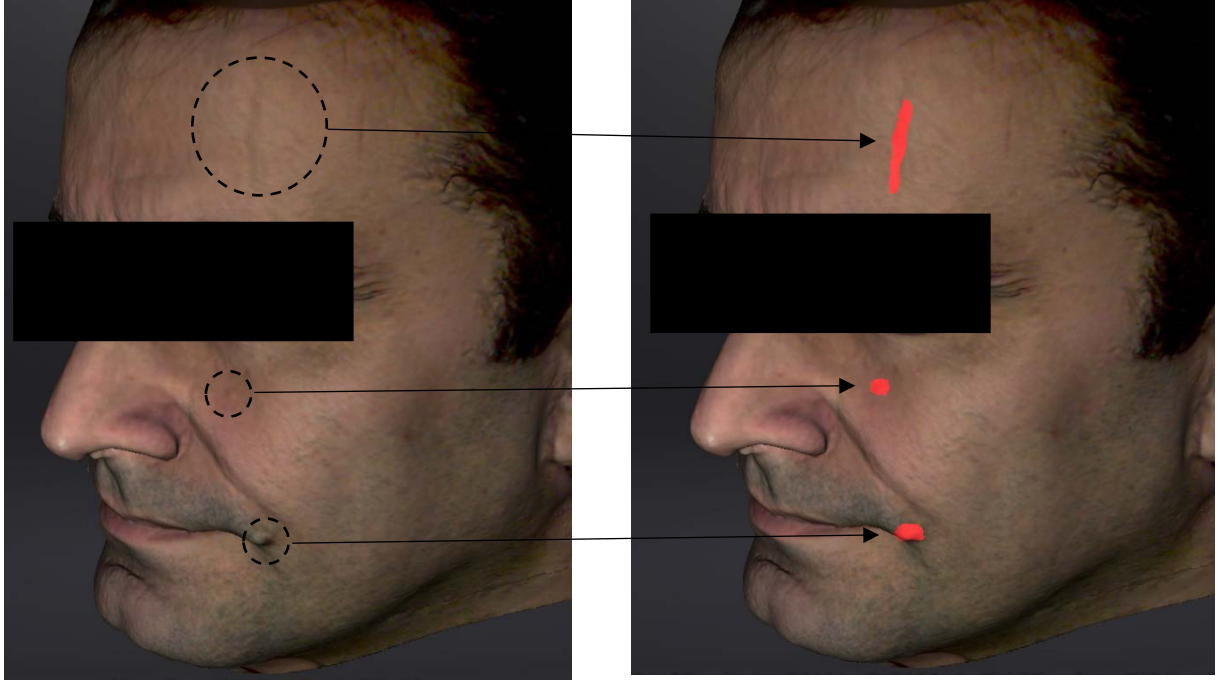

2D Ölçüm Sonuçları			
	Renk tonu farkı (%)	Uzunluk (mm)	Alan (mm <sup>2</sup> )
Yara 1	13	13.7	11.7
Yara 2	16	1.6	1.2
Yara 3	62	2.8	3.2

**ADLİ MUAYENE RAPORU**  
(Yüzde Sabit İz ve Vücutta Oluşan Diğer İzlerin  
Ceza ve Tazminat Hukuku Bakımından Delillendirilmesi)  
EK FORM: 2 ve 3 Boyutlu Görüntü Analizleri

Muayene edilenin adı soyadı : Mehmet Yılmaz

Rapor tarihi ve no : 05 / 05 / 2019 - 105105105



3D Ölçüm Sonuçları:			
	Derinlik (mm)	Yüzey Alanı (mm <sup>2</sup> )	Hacim (mm <sup>3</sup> )
Yara 1	0.7	13.5	8.7
Yara 2	0.9	2.8	1.6
Yara 3	1.6	5.7	8.2